Juhani Partanen
LKT, sisätautiopin dosentti
sisätautien ja kardiologian
erikoislääkäri

Huonot jalat ja heikot nivuspulssit

Jo vuosia aikaisemmin 80-vuotispäiviään juhlinut nainen oli joutunut polymyalgian takia käyttämään kortisonia kymmenkunta vuotta. Sen takia mahahaava oli vaivannut, luut ja lihakset olivat haurastuneet ja verenpainekin noussut. Hän ei tupakoinut tai käyttänyt lainkaan alkoholia, eikä veressä ollut liikaa rasvaa tai sokeria. Lisäksi oli kehittynyt hypotyreoosi vasta-aineineen. Hän pystyi kuitenkin verkkaisesti liikkuen hoitamaan jotenkuten kahden hengen huushollia iäkkään miehensä kanssa, ja jalatkin kantoivat kohtalaisesti.

Vakituisena lääkityksenä menossa oli prednison, hydroklooritiatsidi, esomepratsoli, tyroksiini, alendronaatti ja kalkki-D-vitamiinivalmiste.

Sitten kunto huononi joidenkin päivien aikana, ja jalat kipeytyivät, eikä niissä ollut enää voimaa, vaan potilaamme meni toistuvasti nurin.

Tutkittaessa rouva oli asiallinen ja orientoitunut. Hän pystyi kävelemään muutamia metrejä lyhyin töpöttelevin askelin, eikä neurologisia puolioireita ollut. Tärykalvolämpö oli 36,6 °C. Sydän sykki tasaisesti ja säännöllisesti 88 kertaa minuutissa, ja verenpaine oli 155/55 mmHg. Valtimoveren hemoglobiinin hapen kyllästeisyys oli 97 % huoneilmaa

Kuva 1. Päivystyspoliklinikalla nauhoitettu ekg.

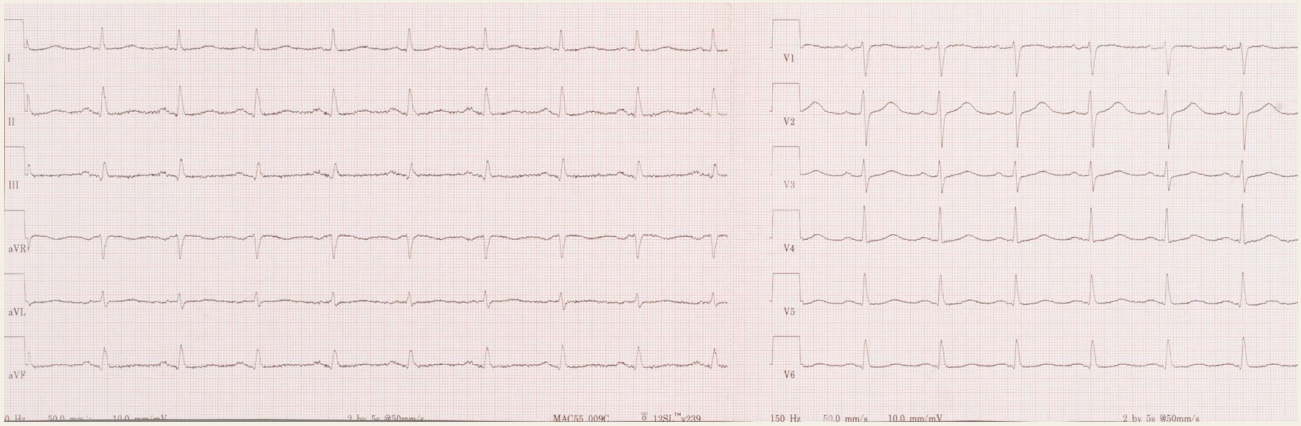

Kuva 2. Tullessa otettu thoraxkuva.

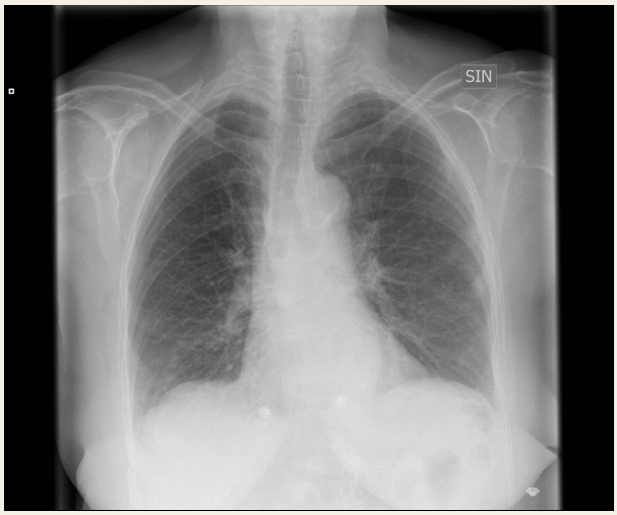

Kuva 3. Oikea jalan varpaat.

Kuva 4. Aortan MRI-kuva, jossa näkyy reilusti virtauskanavaa ahtauttava kalkkiköhnerö.

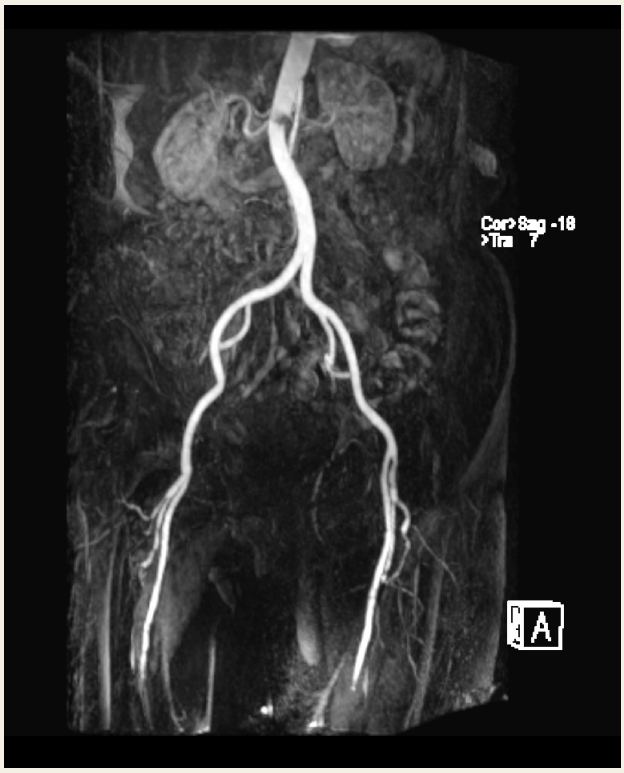

hengittäessä. Keuhkoista tai sydämestä taikka vatsasta ei kliinisesti tutkimalla todettu erikoista. Molemmat jalat olivat viileät ja nivuspulssit tuntuivat juuri ja juuri, mutta siitä distaalisempia valtimorunkosykkeitä ei havaittu. Oikea jalkaterä on kuvassa 3.

Veren hemoglobiiniarvo oli 104 g/l, mutta muuten pieni verenkuva oli kunnossa. Plasmalitra sisälsi 64 mg C-reaktiivista proteiinia ja 6,2 mmol glukoosia mutta normaalit määrät troponiinia, transaminaaseja ja elektrolyyttejä ja kreatiniiniakin vain kymmenkunta pykälää viitealueen yläpuolella.

EKG ja thoraxkuva ovat ohessa.

Mikä vei voiman jaloista?

VASTAUS

EKG:ssä ja thoraxkuvassa ei vaikuttaisi olevan ihmeempiä, mutta oikean jalan varpaat näyttävät olevan menossa kuolioon. Molemmat jalat olivat voimattomat ja viileät ja nivussykkeet heikot, eikä siitä distaalisesti sykkeitä tunnettu lainkaan. Kynädopplerillakin esille saatiin vain hyvin heikot signaalit jalkaterän selkävaltimoista.

Kyseessä oli siis kriittinen iskemia molemmissa alaraajoissa. Lisäksi tauti oli alkanut ilmeisesti aika äkillisesti. Vaikutti mahdolliselta, että vikaa oli ehkä perifeerisempien suonien ohella myöskin aortassa.

Kuvassa 4 nähdäänkin aortan magneettilöydös. Siinä munuaisvaltimoiden alapuolella on iso sentin ilmeisesti suonen seinämästä esiin ponnahtanut kalkkiplakki, joka ahtauttaa aorttaa tiukan näköisesti. Lisäksi paljastui, että reisien ja säärien valtimoissa oli molemmin puolin runsaasti tiukkoja kalkkiutumakaventumia, joille ehkä hyvin pitkäaikainen kortisonihoito oli altistanut.

Epäilemättä kauan kehittyneen alarajojen valtimokovettumataudin äkillinen pahentuminen johtui aortan seinämästä esille pullahtaneesta kalkkikyhmyrästä, joka entisessään heikensi skleroottisten alaraajojen valtimoiden virtausta. Sehän on tavallinen valtimon tukoksen kuten sydän- ja aivoinfarktin syntymekanismi. Pienessä suonessa esille repeytynyt kalkkiplakki usein vielä kerää pinnalleen tukkeavaa hyytymää, joka kyllä onneksi voidaan lääkkeillä monesti liuottaakin.

Lukuisia verisuonikirurgisia hoitoja sovellettiin, mutta lopulta jouduttiin amputaatioihin ja pitkäaikaiseen laitoshoitoon.