Jukka Koffert
Sisätautien ja gastroenterologian erikoislääkäri

Laura Ryyppö
Sisätautien erikoislääkäri

Jaakko Vanhatalo
Radiologian erikoislääkäri

Hoidosta tehoa, vaikka diagnoosi jäi epäselväksi

Infektio- ja murtumakomplikaatiot kohtalokkaana lisänä

66-vuotias polymyalgiaa, psoriasista ja tyypin 2 diabetesta sairastava mies hakeutui ensiapututkimuksiin heinäkuussa kuumeilun, hikan, hakkaavan yskän ja oksentelun vuoksi. Oireet olivat alkaneet voimakkaan ylävatsakivun saattelemina ja oireiden pitkittyessä potilas hakeutui lääkärin arvioon.

Tutkittaessa potilaan yleistila oli hyvä. Vatsa oli palpoiden pehmeä ja myötäävä, hentoa aristusta vasemmalla alavatsalla. Virtsa kulki normaalisti ja suolen toiminta oli pysynyt ennallaan. Potilas oli hemodynaamisesti stabiili ja happeutuminen huoneilmalla oli moitteetonta, korvalämpö 36,5°C.

Veren kemiallisissa tutkimuksissa tulehdusparametrit olivat korkeat: CRP 310, Leuk 8.7, Hb 142, Neut 7.26, K 4.2, Na 124, Krea 172, virtsanäytteessä leuk +, alb ++, keto ja ery +. Alat 74, GT 91, Afos 237, Bil 6, Amyl 37. Thoraxin röntgen arvioitiin normaaliksi.

Ylävatsan ultraäänessä todettiin sappikivien ympärille supistunut sappirakko, mutta akuuttia kolekystiittia tai sappitiedilataatiota ei todettu. Haima, vatsa-aortta ja para-aortaalitila, perna ja munuaiset olivat tavanomaiset, eikä vatsaontelossa ollut askitesta.

Seuraavaksi syytä oireille ja löydöksille haettiin vatsan TT-tutkimuksella ja tässä nähtiinkin duodeniittiin sopivat löydökset. Duedenumin seinämät todettiin paksuuntuneiksi ja limakalvo tehostui intensiivisesti. Lisäksi SMA:n päärunko oli paikoin täysin tukossa, joko pehmeän plakin affiisioima tai muutoin paksuseinäinen, distaalisemmin päärungossa

Kuva 1 a ja b
Vatsan va-tt venavaiheessa. SMA:ssa vaskuliittiin viittaavaa seinämäpaksunnosta, valtimon lumen voimakkaasti kaventunut ja seinämän ympärillä vähäistä rasvan utuisuutta vaskuliittiin viitaten. Distaalisesti SMA:ssa täyttöä. Kuvaukset GE:n Revolution kaksoisenergia TT laitteella. Kuvarekonstruktiot tehty 40keV monoenergia kuvapakoista, joilla varjoainekontrasti parempi arterioissa.

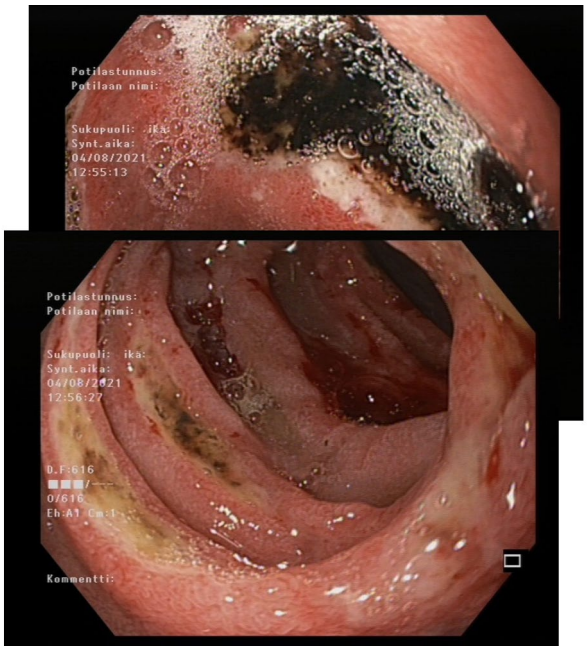

Kuva 2 a ja b
Esofagogastroduodenoskopiassa nekroottinen laaja haavauma bulbuksesta laskevan duodenumin puolelle (a). Fibriinikatteista aavapintaa nähtävillä myös horisontaalisessa duodenumissa (b).

nähtiin varjoainetäyttöä (kuva 1). Truncus celiacus ja IMA olivat tyvestään avoimet.

Gastrokirurgipäivystän ohjeen mukaisesti tehtiin vielä thoraxin TT varjoaine juotolla esofagusperforaation poissulkuun, mutta perforaatioon viittaavaa ei todettu.

Potilas otettiin vuodeosastolle jatkohoitoon, aloitettiin epäselvän infektion hoitoon kefuroksiimi sekä metronidatsoli.

Seuraava aamuna potilaan yleistila säilyi hyvänä, CRP kääntyi laskuun. Angioradiologi arvioi leikekuvantamisia uudestaan ja todettiin retroperitoneumissa ödeemaa ja SMA oli tyvestään voimakkaan ödeeminen ja osittain tämän vuoksi tukkeessa, ei kuitenkaan kalkkeja (kuva 1). Lisäksi solisluuvaltimoiden tyvissä nähtiin seinämäturvotusta.

Duodenumin turpeuden vuoksi edettiin gastroskopiaan, jossa ruokatorvessa nähtiin vaikea-asteinen distaalinen esofagiitti. Bulbuksessa oli kookas, yli puolet ympärysmitasta täyttävä mustakatteinen haava, joka eteni myös laskevan duodenumin puolelle, jossa oli kauttaaltaan sirkulaarisesti kookkaita haavamuutoksia koko matkalta niin pitkälle, kuin tähystin ylettyi (Kuva 2).

Samana päivänä potilas siirtyi kuvantamistutkimuksessa herätetyn vaskuliittiepäilyn vuoksi reumaosastolle arvioon, jossa aloitettiin fraktoidun hepariinin oheen metyyliprednisoloni 40 mg vuorokaudessa. Todettiin nivelkipuja, ei selkeitä synoviitteja. Lisäksi potilas raportoi alaraajojen puutumista. Potilas kertoi, että kävely oli muuttunut kahden vuoden sisään töpöttävämmäksi ja asiaa olikin tutkittu avoterveydenhuollon puolella ENMG-tutkimuksella normaalein löydöksin. Aikaisemmin yksityisellä ortopedialla oli todettu polvinivelessä nestettä ja sitä oli punktoitu. Iholla todettiin kyynärpäissä psoriasikseen sopivaa muutosta. Hampaat olivat huonokuntoiset. ANAab, RF, ANCA- ja MyosAb olivat kaikki negatiivisia. Alaraajojen MRI-tutkimuksessa nähtiin lievää rustovauriota, ei synoviittia tai eroosioita.

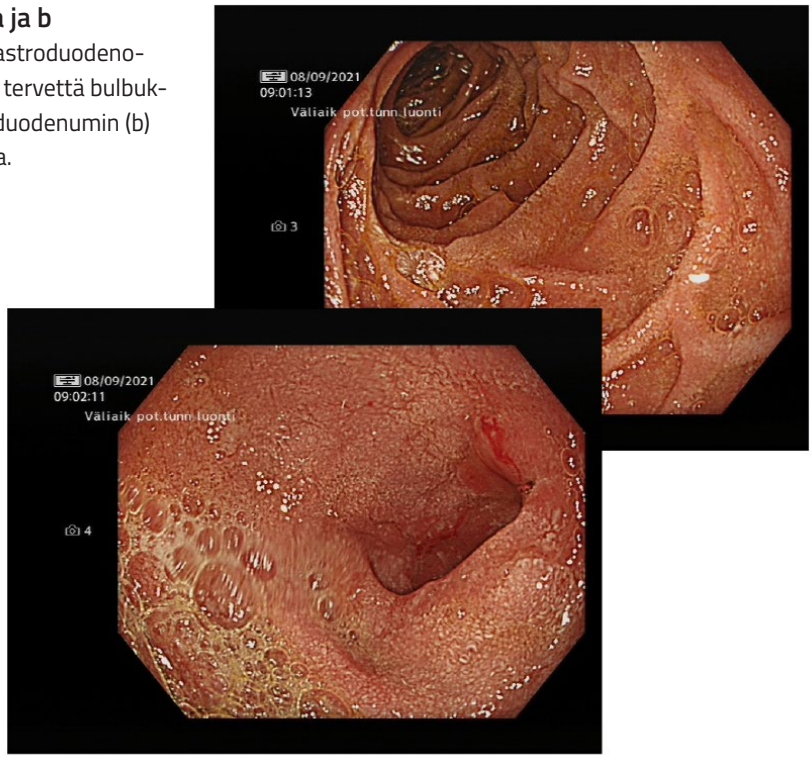

Kuva 3 ja ja b
Esofagogastroduodenoskopiassa tervettä bulbuksen (a) ja duodenumin (b) limakalvoa.

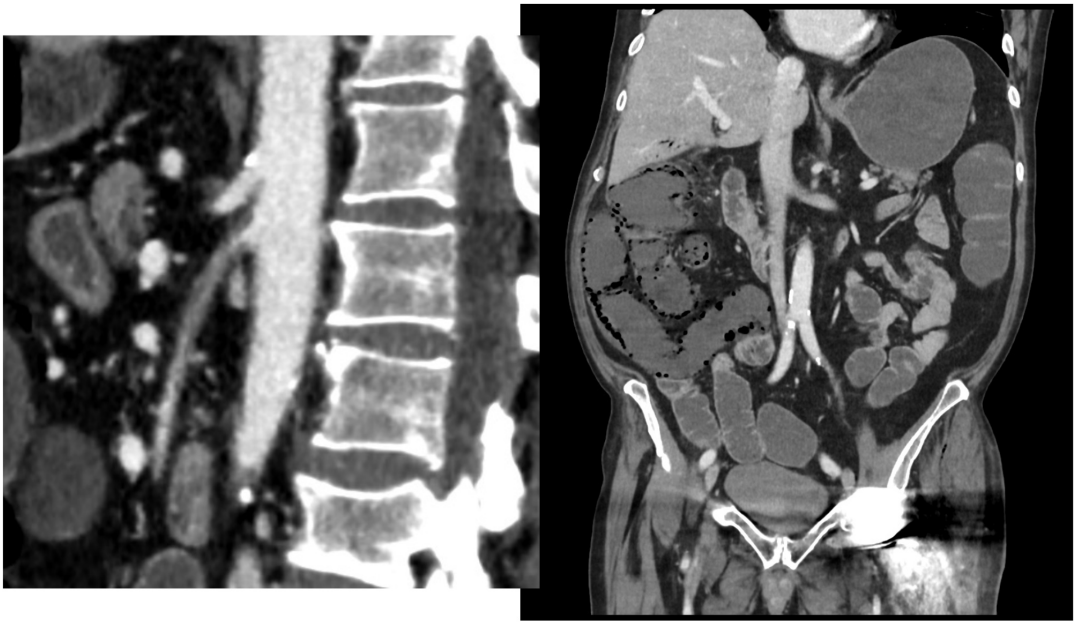

Kuva 4 a ja b
Vatsan va tt:ssä (sagittaalikuva) SMA:ssa edelleen vaskuliittimuutoksia ja tiukkaa kaventumaa tyviosassa. Distaalisesti varjoainetäyttö SMA:ssa oli heikkoa ja valtimo oli osin kollapsissa (a). Pneumatoosia distaalisessa ileumissa ja nousevassa colonissa flexura hepatican mutkaan asti. Maksassa nähdään myös kaasua intrahepaattisissa portahaaroissa (b).

Sekä reisien että pohkeiden alueella oli tavanomaista runsaammin rasvoittumista ja myös ödeemaa. Lihasbiopsia napattiin vastus lateraliksesta, mutta siinä nähtiin vain tuoreeseen denervaatioon viittaavia muutoksia, ei myopatiaa tai myosiittia.

Potilaalla todettiin kaikenkokoisten suonten alueilla poikkeavia muutoksia, jotka toimenpideradiologin arvioimana eivät erityisesti sopineet polyarteritis nodosaan. Yksikään biopsianäyte (ohutsuolesta tai lihaksesta) ei tuonut lisävahvistusta potilaan diagnoosiin. Hoito jatkui vuodeosastolla 5 vrk potilaan kotiutuessa hyväkuntoisena. Lääkityksenä jatkettiin prednisolonia 60 mg vuorokaudessa.

Potilasta hoidettiin määrittämättömänä vaskuliittina. Hoitokokonaisuutta käsiteltiin reumatologien yhteismeetingissä sekä röntgenmeetingissä ja myös neurologia kuultiin. Ylläpitolääkehoidoksi valittiin metotreksaatti kliinisen kuvan ja kuvantamislöydösten perusteella.

Potilas ei suosituksista huolimatta halunnut hoidattaa huonokuntoisia hampaitaan ja tämän vuoksi osteoporoosilääkitystä ei päästy aloittamaan. Myös pneumocystis-profylaksiasta potilas kieltäytyi. Huono lääkekomplianssi johti diabeteksen ja verenpainetautin hoitotasapainon huomattavaan heikkenemiseen kortisonihoidon aikana.

Kuukautta myöhemmin elokuussa potilas kävi poliklinikkakäynnillä, jossa CRP oli korjaantunut ja vatsavaivat tiessään. Prednisoloni jatkui annoksella 20 mg vuorokaudessa ja lääkityksen tehostuksen metotreksaatilla potilas sieti ilman haittavaikutuksia. Duodenumin kontrollitähystyksessä syyskuun aikana todettiin limakalvo täysin parantuneeksi (kuva 3).

Vielä elokuun loppupuolella Preumocystis carini keuhkoinfektio vei potilaan viikoksi sairaalahoitoon. Cotrimin lääkityksestä ilmaantuneen ihottuman vuoksi tilalle aloitettiin klindamysiinin ja primakiinin yhdistelmä. Metotreksaatti tauotettiin tässä yhteydessä, mutta prednisoloni jatkui hiljalleen laskevin annoksin.

Epäonni jatkui, ja lokakuun lopulla potilas kaatui kotonaan saaden vasemman reisiluun kaulan murtuman. Murtuma korjattiin jo seuraavana päivänä puoliproteesilla, ja potilas sairasti samassa yhteydessä oireettoman sydäninfarktin. Samalla sairaalajaksolla tehtiin sepelvaltimoiden varjoainekuvaus, jossa todettu vasemman sepelvaltimon kireä ahtauma hoidettiin lääkeainestentillä.

Sepelvaltimokuvauksen jälkeisenä yönä potilas alkoi oksennella ja ripuloida. Tehtiin vatsan TT, jossa jo elokuussa todettu krooninen SMA tukos oli ennallaan, hentoa valtimovirtausta nähtiin distaalisemmin. Valitettavasti uutena löydöksenä paljastui suoli-iskemia: laaja-alainen suolen pneumatoosi ja kaasua laskimorakenteissa (kuva 4). Verisuoni- ja gastrokirurgin välillä käydyn pohdinnan perusteella arvioitiin ettei potilas laaja-alaisen suoli-iskemian vuoksi hyötyisi enää leikkaushoidosta. Päädyttiin potilaan kanssa yhteisymmärryksessä saattohoitoon. Aloitettiin oksikodoni-haloperidoli-infuusio oireiden hoitoon. Potilas menehtyi hyvästeltyään omaiset, eikä varmaan lopulliseen diagnoosiin koskaan päästy.