Leena Koulu
Ihotautiopin dosentti
Tyks / Ihoklinikka

Aurinko ja kauhea kutina

Auringonvalon UV (ultravioletti) -säteilyn biologiset vaikutukset ovat kytköksissä säteilyn aallonpituuteen. Valoyliherkkyys on kiusallinen vaiva, joka voi rajoittaa elämää. Valoihottumien diagnostiikka perustuu huolelliseen anamneesiin, potilaan kertomukseen ihottuman kulusta ja ulkonäöstä. Tarina johtaa yleensä oikeaan diagnoosiin, ja usein potilas onkin vastaanotolla oireeton eikä kliinisiä löydöksiä enää ole todettavissa. Tarvittaessa valoyliherkkyyttä tutkitaan erikoissairaanhoidon ihotautipoliklinikoilla.

Auringon valosta noin 8 % on UV-säteilyä ja loput näkyvää valoa tai infrapuna- eli lämpösäteilyä. UV-säteily jaetaan kolmeen ryhmään sen aallonpituuden ja biologisten vaikutusten mukaan: lyhytaaltoiseen UVC-säteilyyn (100-280 nm), keskiaallonpituuksista muodostuvaan UVB-säteilyyn (280-320 nm) sekä pitkäaaltoiseen UVA-säteilyyn (320-340 nm = UVA2 ja 340-400 nm = UVA1) (kuva 1). Käytännössä tärkeä tieto on, että UVA läpäisee ikkunalasin, mutta UVB-säteily ei.

Ilmakehä vaimentaa UV-säteilyä sen aallonpituudesta riippuen. UVC-säteily imeytyy ilmakehän otsonikerrokseen eikä pääse maan pinnalle. Ilmakehä vaimentaa myös maan pinnalle yltävän UVB-säteilyn määrää. Mitä pidemmän matkan ilmakehässä UVB-säteily kulkee, sitä enemmän se vaimenee, ja siksi UVB-säteilyn määrä vaihtelee vuoden- ja vuorokaudenajan sekä maantieteellisen sijainnin mukaan. Vaihtelu johtuu auringon zeniittikulmasta. Maan pinnalle tulevan UVA-säteilyn määrään ilmakehällä ja otsonilla ei ole juurikaan vaikutusta. UVB:n osuus maan pinnalle tulevasta UV-säteilystä on 1-10 %, ja loppu on UVA-säteilyä (1) (kuva 1).

UV-säteilyn eri aallonpituuksilla on erilaisia biologisia vaikutuksia [1]

UV-säteily tunkeutuu ihoon sitä syvemmälle mitä pidempi säteilyn aallonpituus on (kuva 1). Suurin osa UVB-säteilystä absorboituu epidermikseen. Aurinkoaltistuksen aiheuttama ihon punoitus ja palaminen ovat UVB-säteilyn vaikutusta.

UVA-säteily yltää syvälle dermikseen, jossa se vaurioittaa kollageenia ja elastiinia aiheuttaen valovanhenemista, mikä näkyy ihon kimmoisuuden vähenemisenä, ryppyinä ja ihon paksuuntumisena.

Rusketus on ihon puolustusreaktio, joka käynnistyy UV-säteilylle altistumisesta, ja samalla se on merkki ihosolujen DNA-vauriosta. UV-säteiden aiheuttamat DNA-vauriot laukaisevat kaskadin, joka johtaa melaniinisynteesiin.

UV-altistuksella on ilmeinen kaksoisrooli ihosyövän synnyssä. Sekä UVA että UVB vaurioittavat eri mekanismein epidermiksen solujen DNA:ta ja vaimentavat immuunivastetta paikallisesti ja systeemisesti. Osa mutaatioista on pysyviä. Epäonnekkaiden olosuhteiden sattuessa pahanlaatuinen mutaatio pääsee karkuun immunologiselta puolustusjärjestelmältä, mikä laukaisee ihosyöpäkehityksen.

> ”Aurinkoaltistuksen aiheuttama ihon punoitus ja palaminen ovat UVB-säteilyn vaikutusta.

Nykyisin UV-säteilylle altistumisen riskit tunnetaan yleisesti, mutta tieto ei aina tunnu vaikuttavan ihmisten aurinko- ja rusketuskäyttäytymiseen. Syyksi arvellaan UV-säteilystä johtuvaa rusketus-

riippuvuutta. Iho kykenee tuottamaan neuroendokriinisiä välittäjäaineita. Yksi mahdollinen pakonomaisen itsensä ruskettamisen (tanoreksian) välittäjäaine on β-endorfiini, jonka määrä ihossa lisääntyy UV-altistumisen seurauksena (2). Terveyskylän Ihotautitalosta löytyy kyselykaavake rusketusriippuvuuden testaamiseen.

UV-säteilyn suotuisa vaikutus on D-vitamiinin muodostuminen ihossa. D-vitamiinisynteesi on optimaalisinta UVB:n aallonpituudella 297 nm. Maltillinen määrä aurinkoaltistusta riittää täyttämään D-vitamiinitarpeen eikä vaaleaihoisilla ihmisillä, jotka pystyvät liikkumaan ulkona normaalisti, ole Suomessa kesäaikaan huolta: 15 minuutin aurinkoannos käsivarsille ja kasvoille toukokuusta elokuun loppuun 3-4 kertaa viikossa turvaa nykykäsityksen mukaan riittävän D-vitamiinin muodostumisen. Aurinkoisena aikana muodostunut D-vitamiini varastoituu rasvaliukoisena molekyylinä pääasiassa rasvakudokseen. Nämä varastot eivät kuitenkaan riitä talven yli.

Ihottumaa auringosta

Varsinaiset valoihottumat jaetaan sisäsyntyisiin, joissa pelkkä UV-säteilylle altistuminen riittää oireiden puhkeamiseen, ja ulkosyntyisiin, joissa tarvitaan jokin lisätekijä, kuten sisäisesti otettu lääke tai ihokosketus valoherkistäjään. Aurinkoaltistus saattaa pahentaa joidenkin ihosairauksien oireita. Tavallisimpia näistä ovat ruusufinni, punahukka ja yskänrokko.

Monimuotoinen valoihottuma kutisee aina

Sisäsyntyisistä valoihottumista monimuotoinen valoihottuma (MMVI, polymorphic light eruption PMLE) on yleisin. Sitä on 10-20 prosentilla väestöstä. Muut sisäsyntyiset valoihottumat ovat harvinaisia. Nimensä mukaisesti MMVI:n iholöydökset ovat monimuotoiset, mutta kutina on sääntö.

Kuva 1

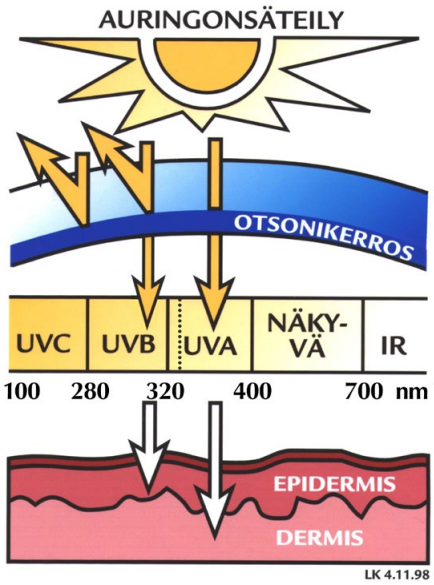

Joskus ihottuma aiheuttaa ihon polttelua. Iholla voi olla näppylöitä, rakkuloita, koholäiskiä ja joskus tuskin näkyvää mannaryynimäistä karheutta (kuva 2). Lievimmillään ihottumaa esiintyy vain alkukesästä yläraajoissa ja rinnalla kutisevina näppylöinä. Hankalimmillaan oireet alkavat jo varhain keväällä ja kestävät syksyyn asti, ja oireita ilmenee laajalti ihoalueilla, joita ei ole suojattu vaatteella.

MMVI käyttäytyy kuin viivästynyt solu-välitteinen yliherkkyysreaktio. On esitetty, että valovaurio toimisi auto-antigeeninä, ja että UV-altistuksen aiheuttama immunosuppressio ei olisi monimuotoista valoihottumaa sairastavilla yhtä voimakasta kuin henkilöillä, jotka eivät oireile valoihottuman oirein. Omien antigeenien muuntuminen ja itsetunnistuksen liioittelu aiheuttaisivat MMVI:n oireet (3).

MMVI:n oireet alkavat yleensä varhaisaikuisuudessa. Tauti on naisilla yleisempää kuin miehillä. Ihottuman alatyyppi on pikkupojilla tavattava korvalehtien näppyläinen tai jopa rakkulainen ihottuma (juvenile spring eruption), joka paranee aikuisikään mennessä. Muut MMVI:sta kärsivät oireilevat usein jopa vuosikymmenten ajan.

Oireet kehittyvät tuntien viiveellä aurinkoaltistuksesta ja ne häipyvät muutamassa vuorokaudessa, jos aurinkoaltistus ei jatku. Useimpien MMVI:tä sairastavien oireet lievittyvät tai häviävät kesän myötä, iho karaistuu. Tätä ilmiötä voidaan hyödyntää potilailla, joiden oireet ovat hankalat ja rajoittavat kesäarkea. Valokaraisuhoito toteutetaan UV-valohoitolaitteilla ihotautilääkärin valvonnassa. Oireenmukaisena hoitona käytetään tarvittaessa keskivahvaa tai vahvaa kortikosteroidivoidetta. Joskus voidaan tarvita sisäistä kortikosteroidia. Lievää ihottumaa sairastavat oppivat yleensä toteuttamaan karaisun luonnonauringolla lisäämällä asteittain aurinkoaltistustaan.

Valonokkosihottuman oireet alkavat välittömästi

Valonokkosihottuma on luonteeltaan välitön reaktio. Tavallisimmin sen aiheuttaa UVA-säteily tai näkyvä valo. Potilaat saavat oireita myös ikkunalasin läpi tulevasta valosta. Nokkosihottumalle tyypillisesti paukamointi menee ohi muutamassa tunnissa, kun altistus on päättynyt. Joskus potilaan koko iho oireilee punoituksella ja kutinalla ilman näkyvää paukamointia. Hoitona käytetään muiden nokkosihottumien tavoin väsyttämättömiä H1-antihistamiinejä tarvittaessa normaalia suuremmalla annoksella.

Valokosketusihottumaa on toksista ja allergista, kuten muitakin kosketusihottumia

Fototoksisessa kosketusihottumassa kyseessä ei ole immunologinen, allerginen tunnistusmekanismi, vaan reaktio tulee jokaiselle, kun iholle joutuneen valoherkistäjän määrä ja UV-altistus ovat riittävän suuret. Iho punoittaa ja rakkuloi auringon-

Kuva 2 Monimuotoinen valoihottuma. Kuvan lähde on Kustannus Oy Duodecimin lääketieteellinen kuvasto.

Kuva 3 Fytofotodermatiitti.

polttaman tavoin. Ihomuutokset rajoittuvat tarkasti auringolle altistuneille ihoalueille, ja akuutin reaktion parannuttua iholle jää usein pitkäaikainen pigmentaatio. Kun valoherkistymän aiheuttajana on psoraleeneja sisältävä kasvi, puhutaan fytofotodermatiitista (kuva 3, taulukko 1). Hajusteiden sisältämät psoraleenit saattavat aiheuttaa aurinkoaltistuksessa pitkäkestoista pigmentaatiota, mutta eivät yleensä rakkulaisia reaktioita.

Fotoallerginen kosketusihottuma on harvinaisempi kuin fototoksinen kosketusihottuma. Valokosketusallergiassa UV-säteily muuttaa aineen sellaiseen muotoon, että se toimii kosketusallergeenina, ja ihottuman kliininen ilmenemä on yleensä ekseema. Valoallergeenejä voivat olla hajusteet, auringonsuojakemikaalit, jäkälät ja muut kasvikemikaalit, mikrobilääkkeet ja paikallisesti käytettävät tulehduskipulääkkeet.

Valolääkeihottumat

Myös sisäisesti käytettävien lääkkeiden aiheuttama valoherkistymä voi olla mekanismiltaan fototoksista tai harvemmin fotoallergista. Molemmissa herkistyminen tapahtuu pääasiassa UVA-säteille, jotka eivät normaalisti aiheuta auringonpolttamaa, ja jotka läpäisevät ikkunalasin.

Fototoksinen reaktio muistuttaa auringonpolttamaa ja on annoksesta riippuvainen. Fototoksinen reaktio tulee lähes jokaiselle, jos lääkeannos ja UV-altistus ovat riittävän suuret. Esimerkkinä on doksisykliini, joka tavanomaisilla infektioiden hoitoon käytetyillä annoksilla lienee tavanomaisin valoherkistymän aiheuttaja, mutta ruusufinniin käytetty pienempi annos ei aiheuta ongelmia edes aurinkoisilla leveysasteilla.

Valoallerginen herkistymä vaatii muiden allergioiden tavoin aikaa kehittyäkseen, ja herkistymisen kehityttyä pienikin lääkemäärä tai valoannos riittävät aiheuttamaan ihoreaktion.

Taulukko 1. Fytofotodermatiitin aiheuttajia

- Putkikasvit, etenkin jättiukonputket
- Sitruskasvien bergamottiöljy, etenkin lime ja sitruuna
- Selleri, palsternakka, porkkana, fenkoli
- Tilli, persilja
- Viikuna, fiikus
- Mooseksen palavapensas

Kirjallisuutta

1. Laihia J, Pastila R, Koulu L, Auvinen A, Hasan T, Snellman E, Kojo K, Jokela K.UV-säteilyn biologisia ja terveydellisiä vaikutuksia. Kirjassa: Pastila R, toim. Ultravioletti- ja lasersäteily. Säteily- ja ydinturvallisuus –sarja, osa 7. Helsinki, Säteilyturvakeskus 2009;143-189.
2. Toledo A, Ylianttila L, Partonen T, Snellman E. Rusketusriippuvuus on ihosyöpäriski. Suom Lääkäril 2019; 74:1120-1124.
3. Lembo S, Raimondo A. Polymorphic Light Eruption: What´s New in Pathogenesis and Management. Frontiers in Medicine 2018; 5:1-6. doi:10.3389/fmed.2018.00252.